

Comunicación corta

**EVIDENCIAS HISTOPATOLÓGICAS EN UN GALLO FINO CUBANO
INFESTADO POR *Dispharynx nasuta***

M. Colas, Rocío Larramendy, A. Merino

Laboratorio de Investigación y Diagnóstico Aviar (LIDA). Código postal: 19290. Ciudad de la Habana. Cuba. Correo electrónico: lidaiia@ceniai.inf.cu; genetica.avicolas@sih.cu

RESUMEN: Con el objetivo de estudiar los cambios histopatológicos ocasionados por *Dispharynx nasuta* en un gallo fino cubano, se sacrificó el animal por desangramiento y sección de la médula cervical y se practicó la necropsia. Seguidamente, se realizó la descripción macroscópica detallada de cada órgano y tejido. Se tomó un fragmento de 1cm² de proventrículo en solución de formol al 10%, y el resto del conducto proventricular se colectó en placa Petri estéril. Se evidenció por primera vez en nuestras condiciones, los daños morfológicos microscópicos ocasionados por una helmintiasis grave por *D. nasuta* en esa raza. Se obtuvo una Extensión de Invasión e Intensidad de Invasión de 100 y 4.0 %, respectivamente.

(Palabras claves: *Dispharynx nasuta*; Acuarioidea)

**HISTOPATHOLOGICAL EVIDENCE IN A CUBAN FINE ROOSTER INFESTED
BY *Dispharynx nasuta***

ABSTRACT: In order to study the histopathological changes caused by *Dispharynx nasuta* in a Cuban fine rooster, the animal was slaughtered by bleeding and cervical spinal section necropsied. The macroscopic detailed description of each organ and tissue was made. A piece of 1cm² of proventriculus was conserved in formalin solution 10%, and the rest of proventricular duct was collected in sterile Petri dish. It was evidenced, for the first time in our conditions, the microscopic morphological damage caused by a severe helminthiasis caused by *D. nasuta* on this type of host. The prevalence and intensity of parasitism were also calculated (100 and 4.0 %, respectively).

(Key words: *Dispharynx nasuta*; Acuarioidea)

La espirurosis es una infestación producida por especies de la superfamilia Acuarioidea. Los géneros que más afectan a las Galliformes, Columbiformes y Passeriformes son *Echinuria*, *Streptocara* y *Dispharynx*, siendo este último el más frecuente (1). El nematodo *Dispharynx nasuta* puede causar mortalidad en las aves domésticas y salvajes, por lo que es considerado un importante patógeno en todo el mundo (2). Quiroz (3) señala que la sintomatología clínica observada por estos especímenes está relacionada con trastornos en la digestión, diarreas, anemia y emaciación.

De forma general, estos nematodos constituyen un problema de salud en las aves silvestres y acuáticas; su presentación está en relación con los sistemas de manejo, los hábitos alimenticios y el efecto de los hospederos intermediarios, artrópodos y coleópteros en la concentración de la fase infestante de los parásitos (4, 5).

En Cuba, no se había realizado el estudio de los daños morfológicos microscópicos ocasionados por una helmintiasis grave por *Dispharynx nasuta* en gallo fino.

Se trabajó en el área de anatomía patológica, del Laboratorio de Investigaciones y Diagnóstico Aviar (LIDA) "Jesús Menéndez" en el año 2008, un gallo fino, de un año de edad, perteneciente a un propietario particular de la provincia La Habana, el cual clínicamente manifestaba palidez de la cresta y barbilla, enflaquecimiento marcado y diarreas. Se sacrificó por desangramiento y sección de la médula cervical y se realizó la necropsia, según lo descrito (6). Seguidamente describió microscópicamente cada órgano y tejido. Se tomó un fragmento de 1cm² de proventrículo y se conservó en solución de formol al 10%. Se procesó por cortes en parafina y se coloreó por Hematoxilina – Eosina (H/E). Para la identificación de la especie de helminto, se colectó el resto del conducto proventricular en placa petrí estéril y se conservó a 4°C. Para la interpretación del grado de infestación parasitaria, se tuvo en consideración la clasificación obtenida para las especies patógenas (7) (Tabla 1).

TABLA 1. Criterio empleado para los grados de infestación./ *Criterion used for infestation degrees*

Grado de Infestación	Interpretación
Negativo	Cuando no se encuentran parásitos (adultos o larvas)
Leve	Cuando el producto de la extensión de invasión (E.I) por la intensidad de invasión (I. I.) es igual o menor a 25
Media	Cuando el producto de la E. I. por la I. I. es 25 y menor que 50.
Grave	Cuando el producto de la E. I. es igual o mayor que 50.

En las muestras de proventrículo se diagnosticó una helmintiasis grave por *D. nasuta* en gallo fino, por primera vez en nuestras condiciones. Se obtuvo una Extensión de Invasión e Intensidad de Invasión de 100% y 4.0, respectivamente. Estos indicadores en aves comerciales y ornamentales no han sido reportados con anterioridad en la literatura consultada, aunque el parásito ha sido estudiado en condiciones experimentales (4).

Las principales lesiones anatomopatológicas observadas en el animal sacrificado fueron: caquexia, atrofia serosa de la grasa coronaria y subcutánea, proventriculitis erosiva - ulcerativa con presencia de nematodos en la mucosa y focos hemorrágicos, úlcera de la mucosa de la molleja y hemorragias petequiales hasta equimóticas en hígado. La atrofia serosa de la grasa del surco coronario, mostró un aspecto gelatino-

so, translúcido, de consistencia blanda, coincidiendo con Chamizo (8), que señala estos mismos cambios morfológicos y que su presentación tiene una significación patológica importante, porque denota que el ave ha padecido de un proceso consuntivo caquectizante o de desnutrición. La proventriculitis erosiva – ulcerativa, se caracterizó por una infestación por nematodos (*Dispharynx nasuta*), con pérdidas de las yemas

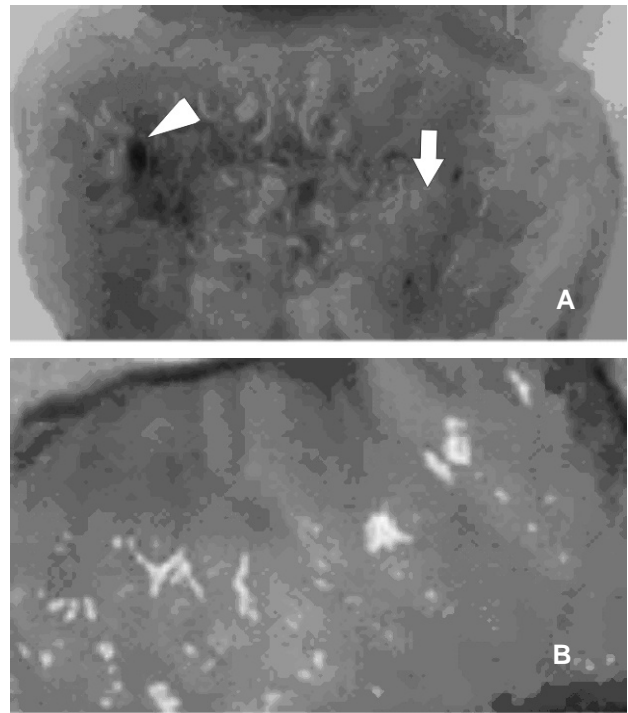


FIGURA 1A y B. Proventriculo. **A.** Úlcera de la mucosa glandular y focos de hemorragias (flecha), con presencia de nematodos (cabeza de flecha). **B.** Mucosa glandular sin alteraciones aparentes./ *Proventricules. A. Ulcere of the glandular mucose and haemorrhagic focus (arrow) with presence of nematodes (nead of arrow). B. Glandular mucose without aparent alterations.*

gástricas, comprometiendo la submucosa, con pequeños focos de hemorragia en toda la mucosa (Figura 1 A y B).

Se refiere que las lesiones anatomopatológicas que ocasiona el helminto están caracterizadas por úlceras (3); en infestaciones fuertes hay marcada hipertrofia de la pared del proventrículo, la membrana mucosa aparece con varios grado de inflamación catarral. En casos severos puede haber completa destrucción de varias capas, no distinguiéndose una de otra y los nematodos están mezclados en una zona de tejido degenerado y necrótico. Por otro lado, Schulman *et al.* (9) señalan que las glándulas del proventrículo se ob-

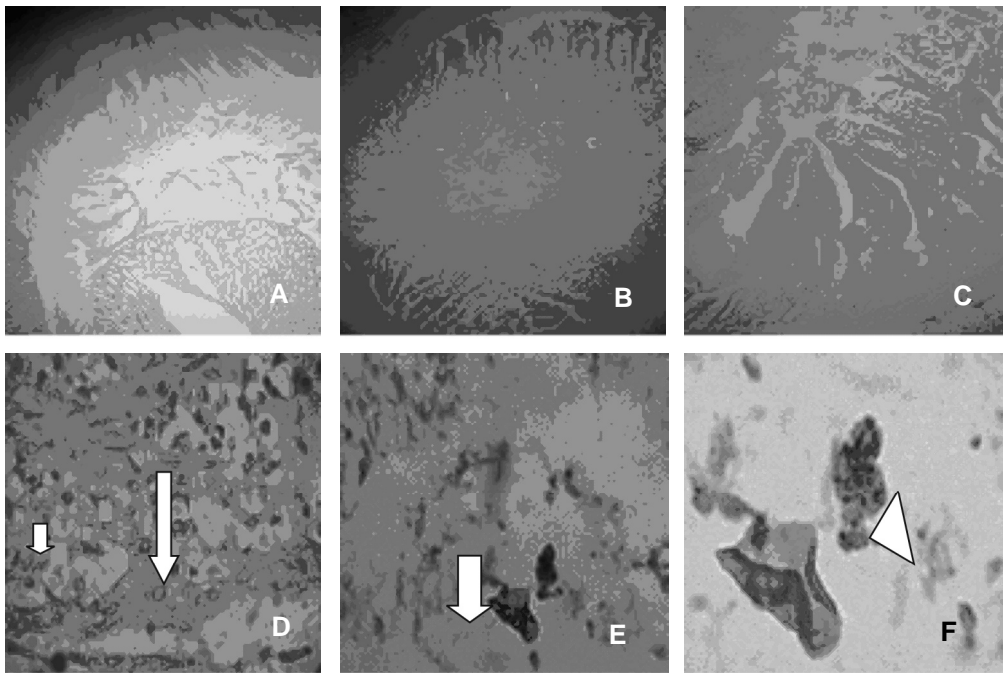


FIGURA 2. Microfotografía del proventriculo H/E con diferente magnitud ocular. **A.** Mucosa y porción de la submucosa sin alteración aparente 10X. **B.** Daño del epitelio de la mucosa y de la yema glandular 10 X **C.** Erosión del epitelio de la mucosa 20X **D.** epitelio con infiltración de eosinófilos (flecha pequeña) y células plasmáticas (flecha larga) 20X. **E.** Degeneración y necrosis del epitelio de la yema glandular con presencia de parte del nematodo rodeado de macrófagos (flecha gruesa) 40X. **F.** Formación de sincitio (cabeza de flecha) 100X./ Microphotography of proventricules H/E with different ocular magnitude. **A.** Mucose and submucose portion without apparent alteration 10X. **B.** Damage of mucosal epithelium and of the glandular yemma (10X). **C.** Erosion of mucosal epithelium 20X. **D.** Epithelium with infiltration of eosinophiles (small arrow) and plasmatic cells (long arrow) 20X. **E.** Degeneration and necrosis of glandular gemma epithelium with presence of part of the nematode surrounded by macrophages (large arrow) 40X. **F.** sincitial formation (arrow head) 100X.

servan dilatadas y contienen gran cantidad de mucus, en algunas ocasiones hay nódulos con material caseoso y a veces la misma luz del lumen puede estar ocluida.

En la Figura 2 se aprecia lo que reveló el examen histopatológico del proventriculo, caracterizado por una erosión del epitelio de la mucosa con intensa eosinofilia, degeneración de las células epiteliales, detritus celular epitelial y del parásito, además se observó infiltraciones focales, de intensidad variable de células inflamatorias con predominio de eosinófilos y células plasmáticas. En las glándulas de la yema gástrica se evidenció una intensa pérdida del epitelio simple, con infiltración leucocitaria con escasos eosinófilos, abundantes macrófagos con formación de sincitios generalmente rodeando el resto de parásito observado, estos cambios coinciden a lo señalado por (4, 10).

REFERENCIAS

1. Carreno R. Dispharynx, Echimeria and Streptocara. In: Parasitic Diseases of Wild Birds. Edited by Carter T. Atkinson, Nancy J. Thomas and D. Bruce Hunter; 2008. p.326-335.
2. Zhang L, Brooks DR, Causey D. Two species of Synhimantus (Dispharynx) Railliet, Henry, and Sisoff, 1912 (Nematoda: Acuarioidea: Acuariidae), in passerine birds from the Area de Conservacion Guanacaste, Costa Rica. *Journal of Parasitology* 2004; 90:1133–1138.
3. Quiroz RH. Parasitología y enfermedades de animales domésticos. Editorial Limusa, SA de C.V. UTEHA. Noriega editores (México. España. Venezuela. Colombia); 2002. p.599-606.

4. Nagy G, Birova V, Ovies D. Sobre la patomorfología de la disfarinxosis de las aves. *Rev. Cub. Cienc. Vet.* 1977; 8:75–84.
5. Anderson RC. *Nematode Parasites of Vertebrates. Their Development and Transmission.* 2nd ed. CABI Publishing, CAB International, Wallingford, UK; 2000.
6. Sánchez A. Asistencia veterinaria a unidades avícolas de producción. *Manual de enfermedades de las aves.* 1990. p. 9.32.
7. Rodríguez DJ, Olivares OJ, Cortez S, Larramendy Rocío, Gómez E, Blandino D, et al. *Helmintos: métodos para el trabajo con los helmintos más importantes en medicina veterinaria [monografía].* 2002. p.67.
8. Chamizo EG. Corazón. En: *Patología Orgánica y Enfermedades de los Animales Domésticos.* Editorial Félix Varela. La Habana; 1997. p.3.
9. Schulman FY, Montali RJ, Citino SB. Pathology, diagnosis, and treatment of *Synhimantus nasuta* infection in African jacanas (*Actophilornis africana*). *Journal of Zoo and Wildlife Medicine* 1992; 23:313-317.
10. Lamazares María del Carmen. *Principales parasitosis de las aves domésticas [monografía].* 2001. p.3-6.

(Recibido 22-1-2010; Aceptado 15-6-2010)