

NOTA TÉCNICA

Amiloidosis hepática en gallinas ponedoras afectadas por enfermedad respiratoria crónica

Manuel Colas^I, Nelson Merino^{II}, Ivette Espinosa^{III}

^ILaboratorio de Investigación y Diagnóstico Aviar (LIDA), Ciudad de la Habana, Cuba.

Correo electrónico: manuelcc@unah.edu.cu. ^{II}Laboratorio de Control Biológico. Centro de Investigación de Desarrollo en Medicamentos, La Habana, Cuba. ^{III}Centro Nacional de Sanidad Agropecuaria (CENSA), Apartado 10, San José de las Lajas, Mayabeque, Cuba.

RESUMEN: La amiloide es un depósito hialino que aparece en las células de varios tejidos y órganos, durante la inmunosupresión causada por infecciones crónicas persistentes en las aves. Con el objetivo de demostrar la sustancia amiloide en hígados de gallinas ponedoras afectadas por la enfermedad respiratoria crónica (ERC) se sacrificaron y se practicó la necropsia a ocho gallinas ponedoras White Leghorn. Los fragmentos de los hígados se procesaron con Hematoxilina-Eosina (HE) para la observación por microscopía óptica, se tiñeron con la tinción especial cristal violeta para confirmar la sustancia amiloide y se les realizó estudio bacteriológico. Las principales lesiones microscópicas que se revelaron en los hígados de aves afectadas por ERC fueron hiperplasia del tejido linfóide alrededor del espacio porta en cinco hígados, a partir de los cuales se aisló *Escherichia coli* y *Salmonella* spp. La ausencia de estimulación del tejido linfóide con depósitos de amiloide se observó en tres muestras de hígados, de las cuales solamente se aisló *E. coli*. Los resultados obtenidos demuestran la presencia de depósitos de amiloide en hígados infectados por *E. coli*, donde no se encontró estimulación de tejido linfóide.

Palabras clave: amiloide, enfermedad respiratoria crónica, hígado.

Hepatic amyloidosis in laying hens affected by the chronic respiratory disease

ABSTRACT: The amyloid is a hyaline deposit appearing in the cells of some tissues and organs during immunosuppression caused by persistent chronic infections in birds. For demonstrating the amyloid substance in livers affected by the chronic respiratory disease (CRD), eight White Leghorn laying hens were slaughtered and necropsy was applied. The liver fragments were processed with Hematoxylin-Eosin (HE) and visualized by optic microscopy. The presence of the amyloid substance was confirmed with special stain (violet crystal) and the bacteriological study was carried out. The principal microscopic injuries present in the livers of the birds affected by CRD were: hyperplasia of the lymphoid tissue around the portal space in five livers from which *Escherichia coli* and *Salmonella* spp. were isolated and the non stimulation of lymphoid with amyloid deposits in three livers from which only *E. coli* was isolated. The results obtained demonstrated the presence of amyloid deposits in livers infected by *E. coli*, where the lymphoid tissue stimulation was not found.

Key words: amyloid, chronic respiratory disease, liver.

La amiloide es una sustancia proteica que se deposita entre las células de varios tejidos y órganos en diferentes eventos de salud y su reconocimiento depende de la identificación morfológica de la sustancia en los tejidos u órganos. Este depósito hialino ha sido demostrado en el bazo y en la bolsa de Fabricio, en poblaciones de reemplazos de ponedoras de la raza White Leghorn, afectadas por la enfermedad infecciosa de la bolsa (EIB) y en pollos de ceba con infección

por reovirus, asociados a factores como el estrés, las altas temperaturas y las deficiencias de vitaminas (1). También, se ha observado esta sustancia amiloide en el hígado y el bazo de ocas sometidas a desplume continuo (2).

La amiloidosis sistémica o secundaria se reporta en mamíferos y en las aves. Shivasparasad (3) señala la forma artropática en las articulaciones de pollos de ceba, y Landman (4) la refiere en gallinas ponedoras.

Hasta el presente no se había realizado un estudio para la detección de amiloide hepática en gallinas ponedoras afectadas por ERC, a pesar de que esta enfermedad se considera cosmopolita, debido a las pérdidas cuantiosas que ocasiona en la industria avícola en muchos países del mundo (5).

El estudio incluyó ocho gallinas ponedoras de 250 días de edad, pertenecientes a dos granjas de la provincia Artemisa, región occidental de Cuba, y que manifestaron signos clínicos respiratorios generales: enflaquecimiento, y palidez de la cresta y barbillas. Las aves se sacrificaron por desangramiento y sección de la médula cervical y se realizó la necropsia, según lo descrito por Sánchez y Lamazares (6). Seguidamente, se tomaron fragmentos de 1 cm² de los ocho hígados con hepatomegalia y se conservaron en solución de formol al 4%. Estos fragmentos de hígados se incluyeron en parafina, se cortaron y se colorearon con HE para su observación por microscopía óptica. A tres hígados con sospecha de sustancia amiloide por la tinción de HE, se les realizó la tinción especial cristal violeta descrita por Borragero *et al.* (7).

Las muestras de hígados fueron procesadas para estudio bacteriológico y se sembraron en los medios

de cultivo agar sangre, agar chocolate, agar MacCokey (BioCen). Todas las placas inoculadas se incubaron a 37°C, durante 48 a 72 horas en presencia de CO₂ (Genbox, Oxoid) y en condiciones de aerobiosis. La identificación de las bacterias se realizó según las características culturales de las colonias (morfología, tamaño, elevación y coloración), las pruebas tintoriales (tinción de Gram), las pruebas bioquímicas oxidasa (Oxoid) y los sistemas API (Biomeriux), según las instrucciones del fabricante (8).

Las alteraciones microscópicas que se observaron en los ocho hígados de las gallinas ponedoras afectadas por la ERC fueron: hiperplasia del tejido linfóide alrededor del espacio porta en cinco hígados (Figura 1A) y ausencia de estimulación del tejido linfóide (Figura 1B) con depósitos de amiloide en tres hígados de aves. La amiloide se caracterizó por depósitos extracelulares de aspecto hialino denso, de color rosado grisáceo homogéneo que distorsionó los cordones hepáticos preexistentes, con atrofia y pérdida de los hepatocitos (Figuras 1 C y D).

Los agentes bacterianos de la Familia *Enterobacteriaceae* que se aislaron fueron *E. coli* y *Salmonella* spp. de hígados que revelaron hiperplasia

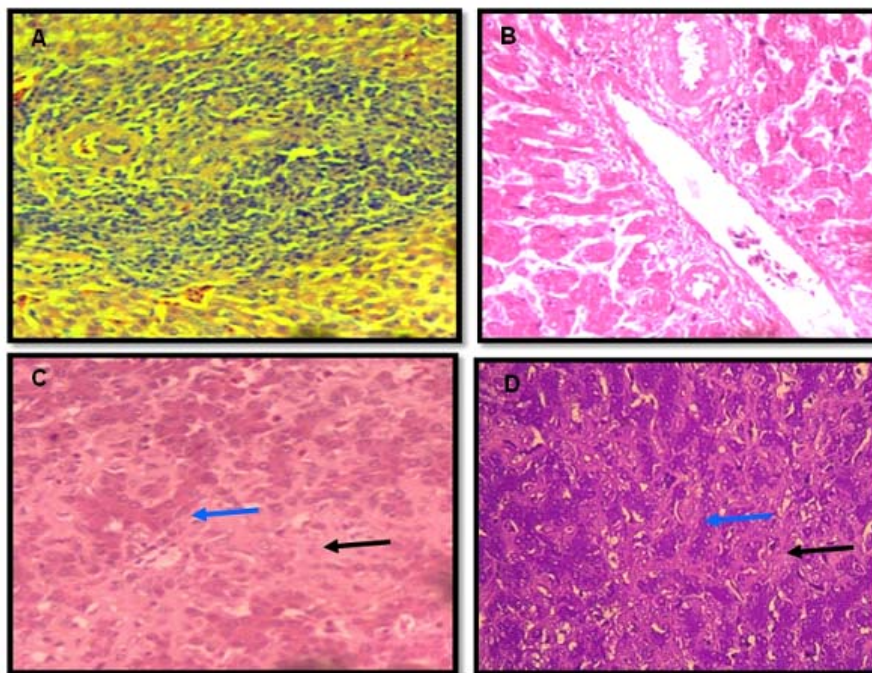


FIGURA 1. Microfotografía de hígado de gallina ponedora. (A). Hiperplasia linfóide alrededor del espacio porta. (B). Ausencia de tejido linfóide. (C). Amiloidosis (flecha negra) con depósito y disociación de los cordones hepáticos y atrofia de los hepatocitos (flecha azul) (HE). (D). Tinción con cristal violeta (40X)/ *Microphotography of the liver of laying hens.* (A). *Lymphoid hyperplasia around the portal space.* (B). *Absence of lymphoid tissue.* (C). *Amyloidosis (black arrow) with deposit and disassociation of the hepatic cords and hepatocyte atrophy (blue arrow) (HE).* (D). *Violet crystal staining (40X).*

del tejido linfoide alrededor del espacio porta o microgranuloma; solamente se identificó *E. coli* en los hígados donde se apreció la ausencia de estimulación del tejido linfoide.

Se describe que *Salmonella* spp provoca daño en el parénquima hepático e induce la actividad fagocítica de las células de Kupffer en la neutralización bacteriana (9). También, se conoce que *E. coli* induce estimulación del sistema inmune y es considerada como uno de los patógenos secundarios de mayor relevancia, que provoca la colibacilosis respiratoria, la cual constituye una de las enfermedades relacionadas con estado de inmunodepresión en las aves con pérdidas económicas en la industria avícola (10). Kouba (11) plantea que un estado de inmunodepresión puede ser una de las causas que propicia la aparición de enfermedades oportunistas o secundarias, como las enterobacteriosis.

En tres hígados se confirmó la presencia de un depósito de sustancia amiloide que revelaron, además, ausencia de estimulación del tejido linfoide, lo que indica inmunodepresión ocasionada por la evolución crónica de la enfermedad con agotamiento del sistema inmune de las gallinas ponedoras afectadas por ERC.

La presencia de amiloidosis hepática se considera que está vinculada con los estados de inmunodepresión tras las infecciones crónicas (1,3,12). La amiloidosis sistémica o secundaria se reporta en mamíferos y en las aves. Shivasparasad (3) señala la forma artropática en las articulaciones de pollos de ceba, y Landman (4) la refiere en gallinas ponedoras. Este depósito hialino ha sido demostrado en el bazo y en la bolsa de Fabricio en poblaciones de reemplazos de ponedoras de la raza White Leghorn, afectadas por la EIB y en pollos de ceba con infección por reovirus, asociados a factores como el estrés, altas temperaturas y deficiencias de vitaminas (3).

Este trabajo permitió demostrar el depósito de sustancia amiloide en hígados de gallinas ponedoras, afectadas por ERC, que revelaron ausencia de estimulación de tejido linfoide con aislamiento de *E. coli*.

REFERENCIAS

- Merino A. Histopatología de la bolsa de Fabricio en brotes de la enfermedad infecciosa de la bolsa. Rev Cubana de Ciencia Avícola. 2008;32(1):29-39.
- Alcolado F, Ferro M. Amiloidosis sistémicas enocas de desplume continuo. Rev Cubana de Ciencia Avícola. 2004;28:5-8.
- Shivasparasad L. Pathology of Birds. En: C.L. Foundation. An Overview. C.L. Foundation
- Conference on Gross Morbid Anatomy of Animals. Washington, D.C, EEUU: Foundation. 2002.
- Landman WJ. Eight years of amyloid research in chickens: a review. Tijdschr Diergeneeskd. 2003;128(2):2-42.
- Bradbury J, Morrow M. Avian mycoplasmas. Chapter 20. En: Pattison M, McMullin PF, Bradbury JM and Alexander DJ. Elsevier Limited. Poultry Diseases. 12th ed. EEUU: Elsevier Limited ISBN: 978-0-7020-2862-5; 2008. pp. 220-227.
- Sánchez A, Lamazares MC. Principales enfermedades que afectan a las aves. Micoplasmosis aviar (Capítulo 5). En: Sánchez A, López A, García MC, Lamazares MC, Pérez M, Trujillo E, Sardá R. Salud y Producción de las Aves. 1^{era} ed. La Habana, Cuba. Editorial Félix Varela; 2010. pp.212-532.
- Borragero I, Chacón E, Cubero O, Piera O, Armas MC, Cerra M, *et al*. Texto para la formación de técnicos en Citohistopatología. La Habana, Cuba: Combinado Poligráfico Alfredo López; 1983. pp.50-52.
- Hirsh DC. Part II. Bacteria and Fungi. En: Hirsh DC, Haclachlan NJ, Walker RL. Veterinary Microbiology. 2th ed. Iowa, EEUU: Blackwell Publishing; 2004. pp. 55-141.
- Ito NMK, Claudio MI, Okabayaski MS, De LE. Doenças por sistema. Capítulo 3.4 Fisiopatologia do sistema digestorio e anexos. En: Berchieri JA, Nepomuceno SE, Jasé DF, Serti LM, Fagnani MAZ. Doenças das Aves. 2^{da} ed. Campinas, SP, Brazil: FACTA-Fundação APINCO de Ciencia e Tecnologias Avícolas; 2009. pp.215-266.
- Stoudeur P, Mainil J. La Colibacillose aviaire. Ann Med Vet. 2002;146:11-18.
- Kouba V. Epizootiology. Principles and methods. Czech University of Agriculture Prague. Institute of Tropical and Subtropical Agriculture; 2003. pp. 500-1025.
- Jacobsen S, Halling M. Concentrations of serum amyloid A in serum and synovial fluid from healthy horses and horses with joint disease. Am J Vet Res. 2006;6:1738-1742.

Recibido: 10-9-2013.

Aceptado: 3-7-2014.